



Les



JOURNEES DE PEDIATRIE DE FES

Les 21 -22 et 23 mai 2021

A L'hôtel Marriott Fès

Aspergillose pulmonaire révélant une granulomatose septique chronique (A propos d'un cas)

M. Nassid, I. Elbouhouj, N. Amenzoui, F.Ailal, A.A. Bousfiha

Service des maladies infectieuses et immunologie Clinique pédiatriques

Hôpital d'enfants Abderrahim Harouchi, Casablanca.



Introduction

- La maladie granulomateuse chronique (MGC), appelée encore granulomateuse septique chronique (GSC) de l'enfant, est un déficit immunitaire héréditaire, causé par des mutations des gènes qui codent pour des sous-unités du système des superoxydes générateur de l'oxydase NADPH qui est responsable de la dégradation des micro-organismes.
- La MGC est caractérisée par la survenue d'infections sévères et récidivantes bactériennes et fongiques, notamment d'infections aspergillaires graves.

BUTS DU TRAVAIL :

- Sensibiliser les médecins sur la GSC .
- Savoir penser à un déficit immunitaire chez tout patient présentant une aspergillose pulmonaire .
- Relever les problèmes de la prise en charge pluridisciplinaire de cette maladie

Résultats

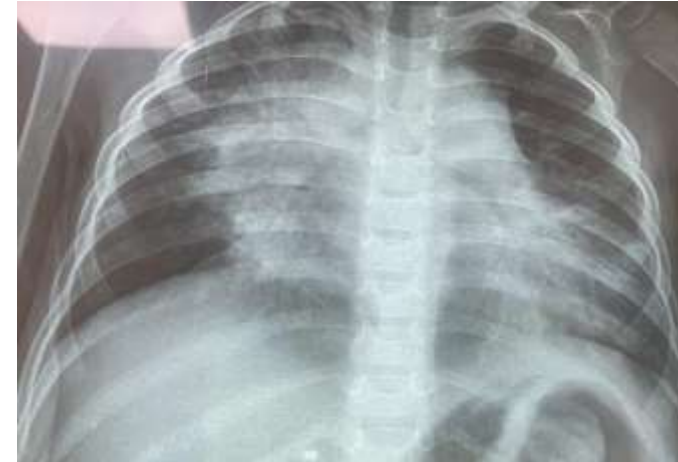observation clinique

- Garçon de 3 ans, fils unique, issu d'un mariage non consanguin
- Admis pour une fièvre prolongée avec des hémoptysies à répétition.
- **Antécédents** :
 - Pneumonie à l'âge de 2 ans et 5 mois.
 - Hospitalisation à l'âge de 2 ans et 9 mois pour une fièvre avec une toux chronique, traitées comme tuberculose pulmonaire sans aucune amélioration clinique.
- **Examen clinique** :
 - T°: 38.5°C - FR: 44 c/min - FC: 130 b/min - SpO2: 98%.
 - Pâleur cutanéomuqueuse modérée.
 - Examen pleuro-pulmonaire normal.

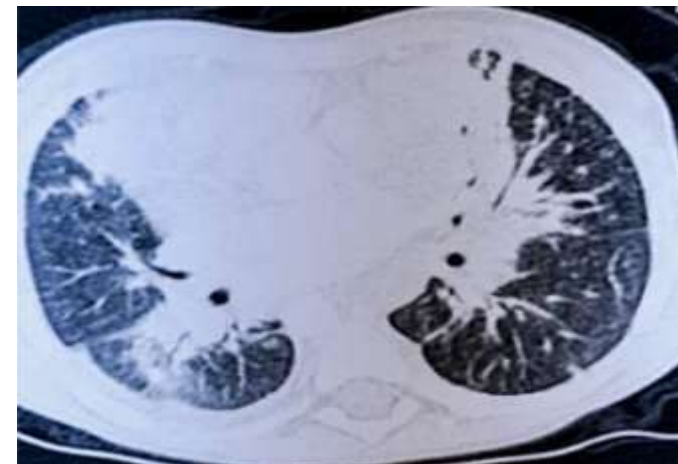
Résultats

observation clinique

- **Examen paraclinique :**
 - **Radiographie thoracique (Fig 1).**
 - **TDM thoracique (Fig 2).**
 - **NFS-Plq :** - Hb : 7.1 g/dl - GB : 12820/mm³
 - PNN : 6810/mm³ - Lymphocytes : 6090/mm³
 - Plq : 680 000/mm³
 - **CRP :** 154 mg/l
 - **3 BK tubages :** (-) - **GeneXpert MTB :** (-)
 - **Sérologie aspergillaire (+)** - **Antigénémie aspergillaire :** (-)
 - **Sérologie HIV :** (-) - **Dosage des Ig :** normal
 - **DHR test : à 18.8%.**
- **Traitement :** Voriconazole, ciprofloxacine et antibacillaires.
- **Evolution :** Disparition des hémoptysies mais persistance d'un fébricule.



Figure(1)



Figure(2)

Conclusion

- Les infections fongiques dues à l'Aspergillus sont l'une des causes les plus fréquentes de morbidité et de mortalité chez les enfants atteints de GSC.
- L'allogreffe de moelle osseuse est le seul traitement curatif de la GSC.